Der Ellbogen in Bewegung

Physiotherapie zur Verbesserung von Schmerz und Funktion beim sog. Tennisellbogen, Demo-Behandlung Epicondylopathie.

© Nadine Hotter, PT - ÖAFM Herbsttagung 2025 Brauhaus Murau

Agenda

1) Häufigste Beschwerdebilder
2) Anatomie
3) Physiotherapeutische Befundung und Untersuchung
4) Weitere Therapiemöglichkeiten
5) Demo Behandlung
6) Training

1 Häufigste Beschwerdebilder

- Tennisarm (Epicondylitits humeri radialis/lateralis)
- Golfarm (Epicondylitis humeri ulnaris/medialis)
- Mausarm
- Nervenreizung
- Arthrose/Arthritis
- Bewegungseinschränkung/Trauma/Ruhigstellung

2 Anatomie

- Knochen
  - Radius
  - Ulna
  - Humerus
- Gelenke
  - Humero-ulnar
  - Humero-radial
  - Radio-ulnar prox.
- Bänder
  - Lig. collaterale ulnare & radiale
  - Lig. Anulare radii

2 Anatomie

- Muskulatur
  - Extensorengruppe v.a. M. ext. carpi rad. brevis und longus
  - Flexorengruppe v.a. M. flex. carpi rad. & ulnaris
  - Pronatoren/Supinatoren
  - Biceps und Triceps, Hand- und Fingergelenksmuskeln
- Gelenkskapsel
- Nerven
  - N. medianus
  - N. ulnaris
  - N. radialis

2 Anatomie

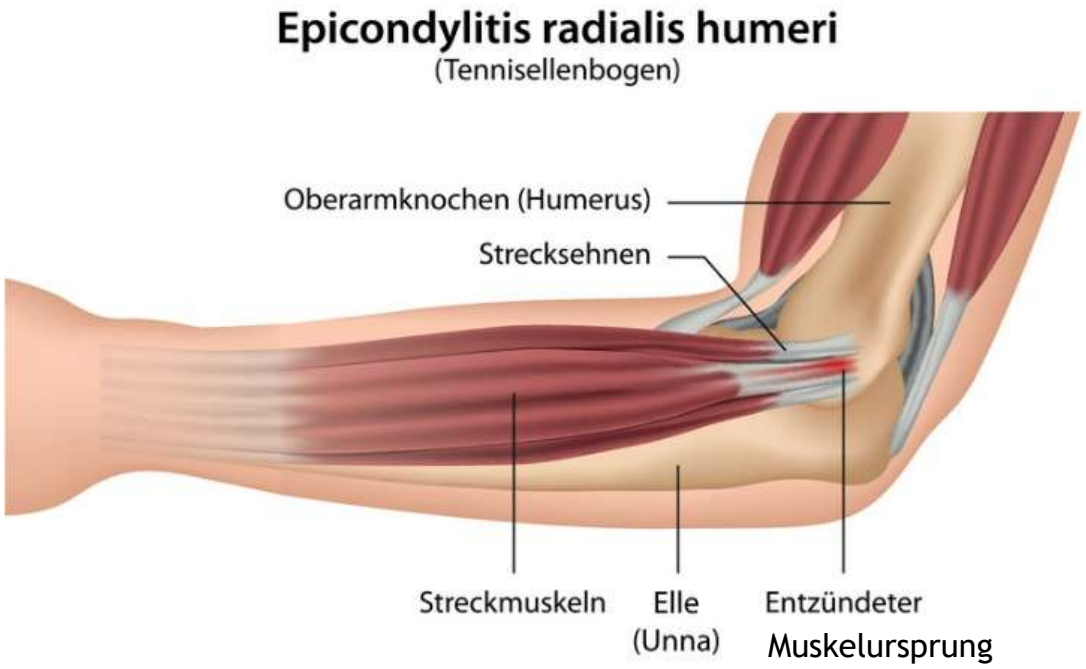

©bilderzwerg

3 Physiotherapeutische Befundung

- Anamnese
- Klinische Untersuchung
- Hypothese
- Zielformulierung und Planung
- Therapie

3 Physiotherapeutische Befundung Anamnese

- Herr X.
- 60 a, Bürokaufmann in Altersteilzeit, Rechtshänder
- Verheiratet, 2 erwachsene Kinder, Haus, Garten
- Sportlich aktiv – Radfahren, 2x wtl. Tennis, Enkelkinder
- Beschwerden seit mehreren Jahren, seit einigen Wochen vermehrte Schmerzen seit einem Tennisturnier
- Schmerzmittel nur vor großen Belastungen

3 Physiotherapeutische Befundung Body Chart und Hx

- P1: ziehend, stechend, i, t
- ↑ Greifbewegungen, Rückschlag, arbeiten am PC
- ↓ Entlasten, Ruhe, dehnen, Schmerzmittel, kühlen
- NRS: 6/10
- 24h Verhalten: neg.
- Yellow & Red Flags: neg.

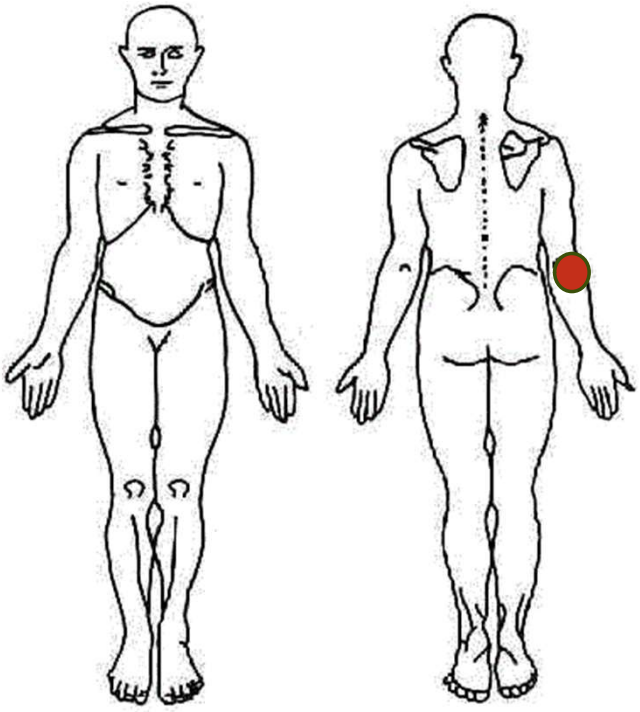

3 Physiotherapeutische Befundung Yellow & Red Flags

- Yellow Flags
  - Psychosoziale Faktoren, die Risiko einer Chronifizierung erhöhen können
  - Depressio, Disstress, Angstverhalten, fehlende Sozialkontakte etc.

- Red Flags
  - Klinische Symptome und Warnsignale für ernsthafte Pathologien
  - Ärztliche Abklärung erforderlich
  - Fieber, systemisches Unwohlsein, Nachtschmerzen, Nachtschweiß, Nervenausfälle, Anzeichen einer Fraktur, Schmerzen im Brustbereich etc.

3 Physiotherapeutische Befundung Status

- Ventralposition des Kopfes
- Protraktion beider Schultern, rechts > links
- ++ BWS-Kyphose
- Scapula alata rechts
- Schulterhochstand rechts
- UA-Muskulatur gut ausgeprägt
- OA-Muskulatur im Verhältnis geringer

- Hypothese?

3 Physiotherapeutische Befundung Aktive und passive ROM

- Keine Bew.einschränkungen aktiv und passiv
- P1 ↑: aktive endgradige EB-Ext, Pro- und Supination, HG-Ext und HG-Flex
- P1 ↑: passive Dehnung der UA-Extensoren
- Funktionelle Demo:
  - Greifen eines Häferls
  - Faustschluss

- Hypothese?

3 Physiotherapeutische Befundung Palpation und MuFu

- P1 ↑: Aktivierung der UA-Extensoren
- Faustschluss li > re
- Weiterlaufende AWB in den Schultergürtel
- DS gesamte UA-Muskulatur und i.e.L. UA-Extensoren mit Ausstrahlung bis in die Finger

- Hypothese?

3 Physiotherapeutische Befundung Neurologie

- Taubheit
- P+N (Pins & Needles)
- Temperatur
- Spitz/Stumpf
- Nervendehnungstests

3 Physiotherapeutische Befundung Zusammenfassung

- P1 am lateralen Ellbogen re.
- Verstärkte Schmerzen seit massiver aktiver Überlastung
- Ventrale Kopfposition, ++ BWS, ++ SchuGü re>li
- Aktivierung und Dehnung der UA-Extensoren schmerzhaft
- DS derselben
- Neurologie: oB
- Keine Yellow & Red Flags

- Hypothese: muskuläre Dysbalance, Fehlhaltung, Überlastung

3 Zielsetzung

- Spezifisch
- Messbar
- Ausführbar
- Relevant
- Terminiert

4 Therapieplanung

- Mobilisationen und manuelle Techniken, Faszientechniken, WTT uvm.
- Haltung
- Isoliertes und globales Muskeltraining
- Dehnen
- Taping
- Kühlen, Topfen, Elektrotherapie, etc.

- Kombination mit Manipulativmassage: TOP!
- HÜ!

5 Mulligan, Mobilisation With Movement (MWM)

- Kombination aus passiver manueller Zusatzbewegung und Aktivität
- Positionsfehler bzw. Gleit-/Führungsfehler
- Kriterien:
  - MWM
  - Schmerzfreiheit
  - Intensität
  - WH
  - Funktionalität
  - Überdruck und HÜ

5 Mulligan, Mobilisation with Movement

- MWM „Tennisellbogen“: Gleiten lateral mit Gurt
- Self-MWM „Tennisellbogen“: Gleiten lateral

6 Training

Vielen Dank für eure Aufmerksamkeit!